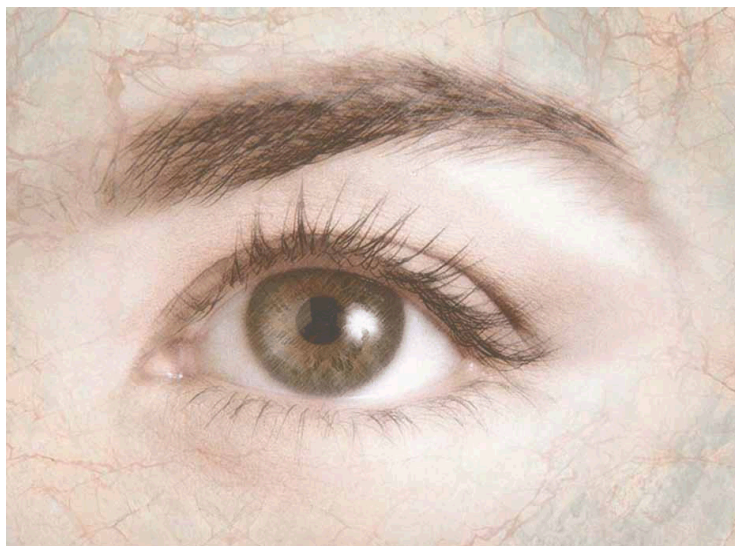




RETINITIS PIGMENTOSA  
FORENINGEN I NORGE

# Sjeldne, genetisk betingede netthinnesykdommer

Informasjon fra RP-foreningen



# Sjeldne, genetisk betingede netthinnesykdommer

Netthinnesykdommer som skyldes genfeil (mutasjoner) er mange. Vanligst er retinitis pigmentosa (RP), som i seg selv er en samlediagnose for alvorlig netthinnesvikt forårsaket av en lang rekke forskjellige mutasjoner. Resultatet er det samme: Synscellene slutter å funksjonere over tid, først stavene og til slutt tappene i sentrum av netthinnen. RP er den vanligste årsaken til sterk synshemming og blindhet hos barn og yngre voksne.

Til nå (2013) er det funnet mer enn 50 gener med enda flere mutasjoner som gir RP. Genfeilene følger både dominant, recessiv og kjønnsbunden arvegang. Det kan også foreligge RP med basis i genfeil i to eller flere forskjellige gener, og også mutasjoner i mitokondriene (cellens «energiverk»).

Det gjenstår fortsatt å finne mange av de sykdomsfremkallende mutasjonene. Det gjelder også de diagnosene som omtales i denne brosjyren.

RP-foreningen har utarbeidet egne brosjyrer for tre diagnoser som også gjerne regnes til «RP-familien». Det gjelder Stargardts sykdom, der synstapet først skjer i den sentrale netthinnen, og Ushers syndrom, der mutasjonene gir både syns- og hørselstap og synstapet karakteriseres som RP. En brosjyre omhandler Lebers Congenitale Amaurose (LCA), en meget alvorlig og tidlig uttalt form for RP som oftest diagnostiseres allerede i småbarnsalder.

I tillegg finnes det imidlertid en lang rekke genetisk betingede netthinnesykdommer, som er enda mer sjeldne enn hovedkategoriene. Bakgrunnen for å presentere dem er preget av følgende forhold:

1. Det forskes på behandlingsformer også for disse, og flere av dem ligger nær kliniske forsøk, blant annet med genterapi.

2. Disse diagnosene registreres også i det kvalitetsregister som er opprettet på Øyeavdelingen, Oslo universitetssykehus.

3. Selv om disse meget sjeldne diagnosene ofte skyldes mutasjoner i særegne gener, er det også mange ganger andre mutasjoner i de samme genene som er involvert i de ovennevnte diagnosene.

4. Det kliniske uttrykket for disse spesielle diagnosene er i noen tilfeller, særlig i et tidlig stadium, lett å forveksle med andre, mer kjente netthinnesykdommer.

Også for disse meget sjeldne diagnosene gjelder at man trenger kjennskap til hvilke mutasjoner det gjelder, og økt innsikt i hvordan genetikken styrer funksjonene i de forskjellige typene netthinnesceller. Behovet for genteresting gjelder også disse sjeldne diagnosene.



## Ikke-syndromisk netthinnesvikt

### Bests sykdom

Bests sykdom kalles også Vitelliform makula dystrofi. Det er sentralsynet som rammes og dermed særlig skarpsyn, fargesyn og kontrastsyn. Genfeilen fører til at det dannes en gul cyste under pigmentepitelvevet i makula. Den likner en eggeplomme, og det er den likheten som har gitt opphav til begrepet Vitelliform (vitellus betyr eggeplomme på latin). Det varierer når sykdommen blir registrert, men stort sett sent i barneårene eller i tidlige ungdomsår. Synstapet kan være moderat i mange år, og sidesynet blir som regel ikke berørt. Det hender relativt ofte at cysten sprekker og at innholdet sprer seg i makula. Da blir synstapet vesentlig større.

Sykdommen skyldes en mutasjon i et gen som kalles VMD2 på kromosom 11, og har dominant arvegang som slår ut i meget varierende grad med meget varierende penetrans. Forskningen har ennå ikke detaljkunnskap om hva mutasjonen forårsaker, men mye tyder på at det i likhet med Stargardts er pigmentepitelvevets evne til å håndtere avfallsstoffer i netthinnen som forstyrres.

Som oftest er det også en viss forskjell i sykdomsutvikling

i øynene, og det har latt seg gjøre å bedre synsskarpheten noe med briller. Et neovaskulært membran kan oppstå som komplikasjon til sykdommen. Den kan behandles. Det er derfor meget viktig at pasienter med Bests sykdom følges opp regelmessig hos øyelege. Sykdommen foreligger også i en enda mer sjelden «voksen» versjon der diagnosen kan bli klar så sent som i 50-års alderen. Da har sykdommen et mildt forløp, samtidig som den da lettere forveksles med aldersrelatert makula degenerasjon (AMD).

### Tapp-stav dystrofi

Den omvendte form for RP, likner for så vidt sterkt på Stargardts. Men genfeilene er andre, også når de finnes i Stargardts-genet, og gir ikke de karakteristiske lippofuscinavleiringene som opptrer tidlig i Stargardts.

Først merkes tap av synsskarphet og fargesyn og så følger, i større grad enn i Stargardts, både nattblindhet og tap av periferisyn. I noen alvorlige tilfeller er også pigmentepitelvevet og deler av årehinnen degenerert, i tillegg til synscellene (tapper og staver). Likevel er det ikke så mange tilfeller av total blindhet (ingen lyssans). En studie fra 1999 viste en så alvorlig utvikling bare hos ca. 8 %, og alle disse var over 65 år.

Pigmenterte avleiringer er til hjelp for å stille diagnosen. De foreligger i makula på et tidlig utviklingstrinn. Flere forskjellige gener har mutasjoner som gir tapp-stav dystrofi, og det er registrert både recessiv og dominant arvegang. Også på X-kromosomet er det funnet genfeil som gir denne formen for netthinnesvikt, da knyttet til det såkalte RPGR-genet. Det er karakteristisk at en rekke av de gener som gir «ren» RP, LCA eller Stargardts også finnes igjen i tapp-stav familien. En større undersøkelse fra 2012, med professor Franz Cremers som hovedansvarlig, viste at gjennomsnittlig tidspunkt for diagnosen tapp dystrofi var 16 år og for tapp-stav dystrofi 12 år. I denne undersøkelsen hadde hele 92 % av tapp dystrofi-pasientene en recessiv arv, mens 90 % av tapp-stav dystrofiene også var recessive. Den samme undersøkelsen viste også at når diagnosen ble stilt før fylte 20 år og mutasjonen lå i Stargardts-genet ABCA4, var utviklingen av sykdommen raskest.

Mye tyder på at forskjellige mutasjoner i samme gen har betydning for om man utvikler funksjonssvikt og degenerasjon både i makula og i netthinnsens periferi, og at det kan være glidende overganger mellom tapp-stav dystrofi og «ren» tapp dystrofi.

### Tapp dystrofi

Denne netthinnesykdommen rammer først og fremst det sentrale feltet i netthinnen, makula, der tappene og også det underliggende pigmentepitelvevet og en del av årehinnen rammes. I tenårene ser man begynnelsen til pigmentering som likner på den som er så typisk for RP. Utviklingen varierer fra person til person, blant annet fordi også tapp dystrofi skyldes mutasjoner i en rekke forskjellige gener. Det er registrert diagnose så sent som i 60-års alder, selv om de fleste får begynnende synstap flere tiår før. Flest mutasjoner finnes i et gen på kromosom 6 som kalles PRPH2 og her er arvemønsteret recessivt (se avsnitt om tapp-stav dystrofi ovenfor). Det er imidlertid også funnet eksempler på dominant arvegang. Som regel er synsskarpheten ganske sterkt redusert. Bruk av ERG er til hjelp for diagnosen siden den vil vise et klart mønster av redusert funksjon i tappene.

### Retinoschise

Denne netthinnesykdommen kalles ofte også for juvenil retinoschise, fordi den gir synstap allerede tidlig i barndom/ungdom. Årsaken er genfeil i det kvinnelige kjønnskromosomet (X-kromosom), og det er da nesten bare gutter/menn som rammes. Kvinner er bærere, men sykdommen slår ut hos guttene som får morens X-kromosom. Kvinnene får farens friske X-kromosom, uten den tilsvarende genfeilen, og viser derfor svært sjelden tegn på sykdommen.

Tidlige sykdomstegn er ofte skjeling (strabismus) og nystagmus (ufrivillig urolige øyebvegelser), i tillegg til synstap, særlig i de sentrale delene av øyet. Det blir en oppsplitting av cellelagene i netthinnen og mellom lagene samles det ofte væske og blodlekkasje fra årehinnen. I senere stadier av sykdommen kan en slik lekkasje også påvirke glasslegemet i forkant av netthinnen. Dette gir både økt synstap og fare for netthinneavløsning.

Det er forholdsvis stor forskjell i sykdomsutvikling mellom de enkelte pasientene. Kontrastsynet er oftest dårlig og periferisynet rammes i om lag 50 % av tilfellene. Siden genfeilen er kjent (funnet allerede i 1997), er denne sjeldne sykdommen blant dem som det nå forberedes genterapiforsøk for. Noen studier har også vist at et medikament som kalles Dorzolamid kan ha en positiv virkning på retinoschise. Dette er et medikament som gis i form av dråper mot glaukom (grønn stær), og senker trykket i det indre øyet.

### Stasjonær nattblindhet

Denne øyesykdommen kalles av og til for nyktalopi. Som navnet forteller er den, i motsetning til de andre netthinnesykdommene, ikke progredierende. Nattblindheten er der fra fødselen, og det er stavene som er rammet. I tillegg har personer med denne diagnosen oftest sterk nærsynthet. Under gode lysforhold er synet praktisk talt normalt. Også graden av nattblindhet kan variere noe fra person til person.

De fleste med stasjonær nattblindhet er gutter/menn, fordi genfeil i X-kromosomet er den viktigste årsak til

denne form for netthinnesvikt. Men sykdommen kan, i sjeldne tilfeller, også oppstå gjennom mutasjoner som arves recessivt eller dominant, og i disse tilfellene rammes både kvinner og menn. De som har genfeil i X-kromosomet har oftest også en viss svekkelse av skarpsynet og får ofte også skjeling (strabismus) og nystagmus. Fargesynet er normalt.

De to genfeilene fra X-kromosomet gir litt forskjellig utvikling og den ene gir et litt bedre nattsyn enn den andre. For dominant og recessiv arvegang er det funnet i alt syv gener (2013) med mutasjoner som gir stasjonær nattblindhet. Elektoretinogram (ERG) er en effektiv måte å konstatere sykdommen på.

### Choroideremi

Choroideremi rammer både netthinnen og årehinnen (choroid) som gir netthinnen blodtilførsel og derigjennom næringsstoffer. Den diagnostiseres oftest i barndommen og nattblindhet er gjerne det første symptomet. Etter hvert utvikles tunnelsyn og i senere stadier mister man også sentralsynet. Det er også ved denne sykdommen forholdsvis stor forskjell mellom de enkelte tilfellene. Årsaken er imidlertid den samme: Genfeil i X-kromosomet og følgelig er det nesten bare gutter/menn som rammes. Av og til kan man se visse spor av sykdommen også hos de kvinner som er bærere.

Genet med mutasjonen er kjent, og det finnes også såpass grundige prekliniske studier at man nå (2013) planlegger de første genterapiforsøkene. Symptomene på choroideremi likner i begynnelsen til forveksling på RP, men etter hvert som sykdommen utvikler seg ser man de største endringene i årehinnen og i pigmentepitelvet. Genet med mutasjon finnes også i andre organer, men gir sykdom bare i øyet.

En enda sjeldnere sykdom, gyrat atrofi, har mye av den samme utviklingen som choroideremi, men skyldes en annen genfeil som ikke er knyttet til X-kromosomet. Denne diagnosen er i stor grad funnet i Nord-Europa, men er så sjelden at den ikke er registrert som egen di-

agnose her i Norge. Den har, i motsetning til de liknende sykdommene, en viss mulighet for behandling gjennom en spesiell diett.

### Akromatopsi

Som navnet forteller dreier denne netthinnesykdommen seg om tap av fargesyn, og det er i alt vesentlig tappene i sentrum av øyet som rammes. Det betyr at også skarpsynet er dårlig, selv om netthinnen ellers stort sett ser normal ut. Tidligere trodde man at synstapet var noenlunde konstant, men ny forskning (2012) viser at sykdommen er svakt progredierende, og at det skjer endringer i både ytre og indre segment av synscellene.

Det er funnet flere genfeil som gir akromatopsi. En av dem står for om lag 25 % av tilfellene. Det finnes også en musemodell som har denne formen for akromatopsi og genterapiforsøk på denne musetypen har gitt meget gode resultater. Dermed er også denne typen netthinnesvikt en kandidat for kliniske forsøk på mennesker i nær framtid.

### Refsums sykdom

Sykdommen er så sjelden at vi i dag ikke har registrert noen tilfeller i Norge. Når vi likevel omtaler den skyldes det to forhold: Sykdommen har navn etter den norske legen, Sigvald B. Refsum, som beskrev den og også dokumenterte årsaken på grunnlag av norske pasienter på 1940-tallet. Dessuten finnes det behandling, gjennom en streng diett.

Genfeilen resulterer i at kroppen ikke klarer å omdanne fytansyre som finnes i en god del av de næringsstoffene vi bruker. Dietten må utelukke eller sterkt begrenser inntaket av kjøtt, fisk og melkeprodukter. For store mengder fytansyre i kroppen har innvirkning på en lang rekke organer og funksjoner, men det første symptomet er utvikling av RP, nattblindhet og innskrenket periferisynd.

Tidlig katarakt (grå stær), som også ofte følger med RP, er også vanlig hos personer med Refsums sykdom.

Ellers rammer sykdommen etter hvert andre deler av nervesystemet, hjertefunksjonen, luktesansen og beinstrukturen. Hudforandringer og tap av appetitt er også vanlige symptomer. Selv om det i dag ikke er registrert noen med Refsums sykdom i Norge, er forskere på Oslo universitetssykehus med i et europeisk nettverk av forskere som følger utviklingen og som understreker at siden RP er det første symptomet er det viktig at man har denne svært sjeldne muligheten for Refsums sykdom med i vurderingen når RP-diagnosen stilles.

## Ciliopatier/ syndromer med RP

Genetisk betinget netthinnesvikt, oftest RP, er også en del av en rekke syndromer, der flere organer i kroppen er rammet av genfeil. Noen av disse er enda mer sjeldne, men synstapet er ofte det første tegn på sykdommen og betyr at undersøkelse av netthinnen er en sentral del av diagnostiseringen av disse syndromene. Nyere forskning viser at det her i de fleste tilfeller dreier seg om genfeil som berører funksjonen i ciliene. Cilier er tynne, trådlignende strukturer som finnes på eller i nesten alle kroppens celler med en lang rekke oppgaver knyttet til cellenes forhold til hverandre eller transporten av proteiner i cellen. Ciliene i netthinnecellene finnes inne i staver og tapper og fungerer som en mikroskopisk «jernbanelinje» for transporten av proteiner i cellen. Siden genfeil her kan finnes igjen i andre organers cilier, er mange av de sjeldne men alvorlige syndromene knyttet til at ciliene ikke fungerer som de skal.

Det vanligste syndromet som regnes som basert på ciliedefekter er LMBB (Laurence Moon Bardet Biedel syndrom). Det er registrert mellom 10 og 15 forskjellige gener som har mutasjoner som gir organutslag svarende til samlebetegnelsen LMBB (i USA brukes bare betegnelsen BBS). RP er gjerne det første symptomet, men sykdommen gir også andre utslag, særlig nyreproblemer, overvekt, av og til overtallighet av fingre og tær og forsinket kroppslig utvikling. I Norge finnes en egen forening for personer med diagnosen LMBB og mange er også medlemmer i RP-foreningen. Det er utarbeidet en egen brosjyre om sykdommen, og RP-

foreningen utarbeider også en brosjyre med hovedvekt på synstapet.

Her følger noen av de andre syndromene som har RP som del av diagnosen, og der RP-foreningen har medlemmer.

## Alströms syndrom

Alströms syndrom har fått navn etter en svensk lege, Carl-Henry Alström, som først beskrev sykdommen i 1959. Syndromet berører mange deler av kroppen, men synstapet er alltid det som merkes først, like etter fødselen. Barna har hurtige øyebevegelser og er ekstremt lysømfintlige. Siden følger en netthinne degenerasjon, der tappene rammes først. Dette fører av og til til RP som en innledende diagnose. Men sykdommen fører også med seg hørselstap og i noen tilfeller problemer med hjertemuskelen, som igjen får konsekvenser for væskeansamling i lunger og andre kroppsvev, selv om hjertet ikke slutter å funksjonere. Denne siden ved syndromet kan medisineres. Også diabetes 2 utvikles ofte, selv om ikke alle må behandles med insulin. I ungdomsårene viser det seg også ofte at lever og nyrer er involvert, og mange unge utvikler overvekt.

Alströms skyldes mutasjoner i et gen som kalles ALS1, og arves recessivt. Selv om sykdommen er sjelden finnes det en internasjonal pasientorganisasjon som driver et utstrakt informasjonsarbeid og støtter forskning. Det er store likheter mellom Alströms og LMBB syndrom, og noe forskning omtaler disse syndromene som en felleskategori, der genfeilene rammer de såkalte ciliene.

## Senior-Løkens syndrom

I dette syndromet er det først og fremst netthinnen og nyrene som rammes av genfeilen. Syndromet deles gjerne i to grupper, den ene som utvikles dramatisk og ofte dødelig i barndommen, og den andre «voksne» gruppen der den rammede får netthinnesvikt som RP og vesentlige forstyrrelser av nyrefunksjonen, som igjen

kan ha konsekvenser for andre organer.

Det er funnet feil i flere gener som gir sykdommen, og arvegangen er recessiv. Også her er det da forskjeller fra person til person i utvikling av sykdomsbildet. Også i Senior-Løkens syndrom er det ciliene som er berørt, og har fått sin proteinproduksjon forstyrret. Det arbeides fortsatt med å finne ut nøyaktig hva som skjer i synscellene ved disse mutasjonene som gir Senior-Løkens syndrom.

Det er en del personer i Norge med dette syndromet, og en norsk forsker, Aagot Christie Løken, var den som i 1961 beskrev sykdommen første gang. Samtidig offentliggjorde et forskermiljø i Boston i USA ledet av Boris Senior en tilsvarende studie. Dermed har syndromet fått navn etter disse to forskerne.

### Spielmeyer-Vogts syndrom (Battens syndrom)

Spielmeyer-Vogts syndrom er en meget alvorlig sykdom som angriper nervesystemet og som over tid rammer praktisk talt alle kroppens funksjoner. Selv om sykdommen er sjelden er den likevel den vanligste formen for en gruppe nervesykdommer som kalles for nevronal ceroid lipofuscinose (NCL).

Det er til nå funnet 8 gener som gir disse sykdommene, og arvemønsteret er recessivt. Det tidligste symptomet på sykdommen er utviklingen av RP, som regel allerede på småbarnsstadiet. Først senere kommer de andre konsekvensene: bevegelsesproblemer, redusert mentaltilstand, kramper og talevansker. Netthinnesvikten utvikler seg forholdsvis tidlig til total blindhet. Det er en god del variasjoner fra person til person i sykdomsutviklingen, men personer med dette syndromet dør vanligvis før 30-års alder.

Det er dannet en internasjonal pasientforening som bruker det navnet som er vanligst i den engelsktalende delen av verden, Battens disease. I Norge har Huseby kompetansesenter et eget ansvar for oppfølging av denne gruppen. Internasjonalt drives det forskning for å se om genterapi eller bruk av stamceller kan ha betydning også for denne pasientgruppen.





Har du eller noen du står nær RP eller en annen netthinnedegenerativ diagnose? Da kan du bli medlem i Retinitis Pigmentosa Foreningen i Norge.

Du kan melde deg inn i RP-foreningen i Norge på en av følgende måter:

**Telefon:** +47 994 69 543

**E-post:** [post@rpfn.no](mailto:post@rpfn.no)

**Internett:** [www.rpfn.no](http://www.rpfn.no) (velg: Bli medlem)

Følgende må besvares:

Navn

Adresse

Postnummer og sted

Fylke

Fødselsdato (dd.mm.åååå)

Telefon

E-post

Ønsker RP-nytt i vanlig skrift, i DAISY-format eller per e-post

Ønsker/ ønsker ikke å bli kontaktet på telefon av en av foreningens likepersoner.